Aus der II. med. Klinik München.
(Vorstand: Geh. Hofrat Dr. Ritter Friedrich von Müller.)

# Zur Entstehung

der

# myeloiden Metaplasie.

---

## Inaugural-Dissertation

zur

Erlangung der Doktorwürde

in der

**gesamten Medizin,**

verfasst und

der medizinischen Fakultät

der

Kgl. Bayer. Ludwig-Maximilians-Universität zu München

vorgelegt von

**Fanny Albrecht.**

Mit 2 Tafeln.

---

**Wiesbaden.**
Verlag von J. F. Bergmann.
1913.

Aus der II. med. Klinik München.
(Vorstand: Geh. Hofrat Dr. Ritter Friedrich von Müller.)

# Zur Entstehung

der

# myeloiden Metaplasie.

---

## Inaugural-Dissertation

zur

Erlangung der Doktorwürde

in der

**gesamten Medizin,**

verfasst und

der medizinischen Fakultät

der

Kgl. Bayer. Ludwig-Maximilians-Universität zu München

vorgelegt von

**Fanny Albrecht.**

ACAD. LUGD. BAT. BIBL.

Mit 2 Tafeln.

---

**Wiesbaden.**
Verlag von J. F. Bergmann.
1913.

Gedruckt mit Genehmigung der medizinischen Fakultät der Universität München,

Referent: Herr Professor Dr. Friedrich v. Müller.

Druck von Carl Ritter, G. m. b. H., Wiesbaden.

Die Bedeutung der Veränderungen in Milz und Leber, die sich im Verlaufe verschiedener mit Anämie einhergehender Erkrankungen und bei experimentellen Vergiftungen einstellen können und die man als «myeloide Umwandlung» bezeichnet hat, ist in mancherlei Hinsicht ungeklärt. Besonders lebhaft wurde die Frage über die Herkunft der in den beiden Organen sich findenden Knochenmarkselemente erörtert. Während Ehrlich und nach ihm Ziegler, Sternberg, Helly u. a. die Zellen als vom Knochenmark eingeschleppt betrachten, nehmen andere Autoren, Erich Meyer und Heineke, Schridde, Nägeli, Schatiloff, Morris und v. Domarus eine autochthone Entstehung an heterotoper Stelle an. Es ist hier nicht der Ort, die beiden Annahmen in ihrer Wertigkeit zu prüfen; es sei nur darauf hingewiesen, dass die Bedeutung der Veränderungen, je nachdem sich die eine oder andere Annahme als richtig erweist, eine prinzipiell verschiedene sein wird.

Die Tatsache, dass nun myeloide Umwandlung auch angetroffen werden kann, wenn das Knochenmark entweder aplastisch (Butterfield) oder vollkommen zerstört ist, z. B. bei Karzinosen mit ausgedehnten Knochenmetastasen, mit allgemeiner Osteosklerose und gallertig atrophischem Zellmark (Askanazy), lässt die Entstehung der Herde durch Einschleppung vom Knochenmark her fraglich erscheinen. Möglich wäre es aber, dass die besonders auffälligen und schwer zu deutenden Veränderungen der Leber auf eine Einschleppung von Knochenmarkselementen aus der myeloid umgewandelten Milz her zurückgeführt werden könnten. Für die Milz wird ja von verschiedenen Autoren (Dominici, v. Ebner,

Sternberg, Kurpjuweit, Wolff etc.) eine Persistenz der Erythro- und Myelopoese angenommen, die unter dem Einfluss gewisser Schädlichkeiten nur deutlicher in die Erscheinung tritt.

Diese Frage war einer experimentellen Prüfung zugänglich: es war zu untersuchen, ob sich die myeloiden Herde, die v. Domarus in den Lebern vergifteter Tiere nachgewiesen, auch bilden können bei fehlender Milz.

Es wurden zu diesem Zwecke vier Versuche angestellt, in welchen je zwei Kaninchen einer völlig identischen chronischen Vergiftung mit Pyrodin unterworfen wurden. Dem einen der Tiere wurde vorher in Urethannarkose die Milz exstirpiert. Vor und während der Vergiftung wurde das Blut der Tiere regelmässig untersucht, schliesslich wurde der pathologisch-anatomische Befund bei beiden erhoben und verglichen.

## I. Versuch.

Über dessen Verlauf gibt die nachstehende Tabelle (S. 6—8) Aufschluss.

### Pathologisch-anatomischer Befund.

#### a) Vergleichskaninchen I.

Makroskopischer Befund.

Gewicht 1870 gr.; mittlerer Ernährungszustand. Schleimhäute sehr blass; Blut bräunlich, flüssig.

Lungen und Herz: Ohne wesentlichen Befund.

Milz besonders im Längsdurchmesser vergrössert, tief dunkelrotblau, fast schwarz. Kapsel glänzend; Pulpa auf dem Schnitt vorquellend, völlig zerfliessend; keine Zeichnung mehr zu erkennen.

Leber von etwas übernormaler Grösse, dunkelbraunrot; Serosa glatt, unter der Serosa durchschimmernde erweiterte Blutgefässe. Auf der Oberfläche und im Schnitt ist eine ausserordentlich deutliche unregelmässige Felderung sichtbar; Konsistenz sehr weich und brüchig.

Nieren: Ohne makroskopisch sichtbaren pathologischen Befund.

Mesenteriale Lymphdrüsen nicht vergrössert.

Nebennieren o. B.

Magen und Darm: Sehr blasse Schleimhaut, Trichocephalus dispar.

Knochenmark weich, braunrot.

Mikroskopischer Befund.

Milz: Follikel klein, zellarm, locker gefügt. Pulparäume erfüllt von Detritus, zerfallenen roten Blutkörperchen, Pigmentzellen, zahlreichen, oft in Gruppen beisammen liegenden myeloiden Elementen: Myelocyten, Normoblasten, eosinophilen Zellen.

Abstrichpräparat: Pigment- und blutkörperchenhaltige, ziemlich grosse basophile Zellen, Normoblasten, pseudoeosinophile und neutrophile Myelocyten, zahlreiche pseudoeosinophile Leukocyten, einzelne eosinophile und Mastzellen.

Leber: In der Umgebung der enorm erweiterten Zentralvenen ausgedehnte Verfettung der Leberzellen bis über die Mitte des Acinusdurchmessers, so dass ein relativ schmaler Saum normalen Gewebes den Pfortaderbezirk umgibt. Das

periportale Gewebe ist gering rundzellig infiltriert. In den erweiterten Kapillaren und den von ihnen gebildeten Lakunen zwischen den Leberbalken finden sich ziemlich zahlreiche Leukocyten, zum Teil myeloide Elemente, stellenweise bis zu 6—8 beisammen liegend; vereinzelte Riesenzellen, ausserdem dickleibige, die Kapillarbreite völlig einnehmende Pigmentzellen; feinkörniges Pigment in den Leberzellen.

Abstrichpräparat: Mastzellen, pseudoeosinophile Zellen, Lymphocyten, Myelocyten und kernhaltige rote Blutkörperchen in geringer Zahl, grosse mononukleäre basophile Zellen, von Vakuolen durchsetzte Leberzellen, pigment- und blutkörperchenhaltige Zellen.

Knochenmark: Reines Zellmark; sehr viele eosinophile Zellen und Normoblasten, Myelocyten, grosse mononukleäre basophile Zellen, sehr viele Knochenmarksriesenzellen, spärliches Pigment. Im Ausstrich die gleichen Elemente, daneben zahlreiche Mastzellen, spärliche Pigmentzellen.

Niere: Ausser geringem Ödem zwischen einigen Glomerulis und Bowmanscher Kapsel und homogenen Zylindern in einzelnen Harnkanälchen kein pathologischer Befund.

Lunge: Geringe Desquamation der Alveolarepithelien, einzelne mehrkernige Riesenzellen, stark erweiterte Blutgefässe.

### b) Entmilztes Kaninchen II.

Obduktion ca. 3 Stunden p. m.

Makroskopischer Befund.

Gewicht 1640 gr. Schlechter Ernährungszustand. Schleimhäute extrem blass, Blut missfarben, flüssig, schwer gerinnend.

Lungen und Herz ohne wesentlichen Befund.

Milz fehlt.

Leber eher klein, Konsistenz fest; Kapsel glatt, deutliche Felderung zeigend. Schnitt: Farbe dunkel grünbraun, Zeichnung sehr deutlich, auf der Schnittfläche quillt dunkelgrüne Galle hervor.

Nieren: Normal gross, dunkelbraun. Oberfläche glatt; Schnitt: Rinde breit, mit roter Streifung, deutlich vom Mark geschieden.

Nebennieren o. B.

Magen und Darm: Ausser extremer Anämie ohne Befund. Cysticerken.

Mesenteriale Lymphdrüsen klein, blass.

Knochenmark braunrot, zerfliessend.

Mikroskopischer Befund.

Leber: Neben einem Umbau des Lebergewebes fallen, namentlich im Umkreis der stark erweiterten Zentralvenen, aber auch innerhalb des Acinus schmale Züge und Herde hellerer Leberzellen auf, die scharfe Grenzen zeigen, meist ein bis zwei Kerne enthalten und zum kleineren Teil kernlos sind; eine geringe Anzahl der Kerne erscheint pyknotisch oder vakuolisiert. Ausserdem finden sich, meist in der Nähe der Zentralvenen, kleine Herde zerfallenden Lebergewebes mit Kernzerfall und Durchsetzung mit meist pseudoeosinophilen Leukocyten. Die Leberzellen enthalten reichlich feinkörniges Pigment. In den schmalen Kapillaren und kleinen Buchten finden sich ziemlich zahlreiche pseudoeosinophile Leukocyten, vereinzelte myeloische Zellen, besonders aber fallen dickleibige, sich durch die Kapillaren zwängende Zellen auf, mit exzentrischem Kern, der das mit Pigment erfüllte Protoplasma nach sich zu ziehen scheint. Das periportale Bindegewebe ist nicht deutlich vermehrt, die Vena portae gleich der Zentralvene erweitert.

## I. Versuch.

| Datum | | A. Vergleichskaninchen (männl., braun) | | | | | | | | | | | | |
|---|---|---|---|---|---|---|---|---|---|---|---|---|---|---|
| | | Hb. % | Erythrocyten | Leukocyten | Pseudoeosinophile Zellen % | Lymphocyten % | Übergangsformen % | Gr. mononukleäre Zellen % | Mastzellen % | Eosinophile Zellen % | Normoblasten % | Punktierte Erythrocyten % | Gewicht gr. | Bemerkungen |
| 4.—15. IV. 1909 (Mittel) | | 80 | 5 600 000 | 9 800 | 52,0 | 36,5 | 6,0 | 2,0 | 2,5 | 1,0 | — | — | 1900 | |
| 16. IV. | | — | — | — | — | — | — | — | — | — | — | — | — | |
| 20. IV. | | — | — | — | — | — | — | — | — | — | — | — | — | |
| 21. IV. | | — | — | — | — | — | — | — | — | — | — | — | — | |
| 22. IV. | | — | — | — | — | — | — | — | — | — | — | — | — | |
| 27. IV. | | — | — | — | — | — | — | — | — | — | — | — | — | |
| 6. V. | | — | — | — | — | — | — | — | — | — | — | — | — | |
| | Injektion 1% Pyrodins jedem Tiere | | | | | | | | | | | | | Beginn der Vergiftung |
| 6. V. | 1 ccm | — | — | — | — | — | — | — | — | — | — | — | — | |
| 8. V. | 1 ccm | — | — | — | — | — | — | — | — | — | — | — | — | |
| 9. V. | 1 ccm | 70 | 4 800 000 | 18 000 | 50,0 | 38,6 | 6,5 | 2,2 | 2,0 | 0,7 | einige | — | — | |
| 10., 11. V. | | | | | | | | | | | | | | |
| 12. V. | je 1 ccm | 52 | 4 000 000 | 20 000 | 50,0 | 42,0 | 2,0 | 2,4 | 3,0 | 0,6 | einige | einige | — | |
| 15. V. | 1½ ccm | 45 | 2 900 000 | 8 000 | 40,4 | 44,0 | 6,2 | 1,4 | 7,6 | 0,4 | wenige | wenige | — | Urobilinogen — |
| 16. V. | 1½ ccm | — | — | — | — | — | — | — | — | — | — | — | — | |
| 17. V. | 2 ccm | 48 | 3 000 000 | 12 000 | 45,0 | 43,0 | 6,0 | 2,0 | 4,0 | — | wenige | wenige | — | |
| 18. V. | 2½ ccm | — | — | — | — | — | — | — | — | — | — | — | — | |
| 19. V. | 2 ccm | — | — | — | — | — | — | — | — | — | — | — | — | |
| 21. V. | 2 ccm | — | — | — | — | — | — | — | — | — | — | — | — | |
| 22. V. | 3 ccm | — | — | — | — | — | — | — | — | — | — | — | — | |
| 23. V. | 3½ ccm | 45 | 2 400 000 | 10 000 | 25,0 | 61,0 | 4,0 | 8,0 | 2,0 | — | 7 auf 100 Leukocyten | — | — | Mikrocyten, Anisocytose, Polychromasie |
| 24. V. | 4 ccm | — | — | — | — | — | — | — | — | — | — | — | — | |
| 25. V. | 4 ccm | 40 | 2 800 000 | 10 000 | 39,0 | 50,0 | 2,0 | 5,0 | 4,0 | — | — | einige | 1870 | |
| 26. V. | — | 30 | 2 000 000 | 16 000 | 64,4 | 25,0 | 7,0 | 2,6 | 0,6 | 0,4 | einzelne | einzelne | — | Urobilin u. Urobilinogen+ |
| 27. V. | — | Tot aufgefunden | | | | | | | | | | | | |
| | 32 ccm | | | | | | | | | | | | | |

## I. Versuch.

B. Entmilztes Kaninchen (männl., schwarz)

| Hb. % | Erythrocyten | Leukocyten | Pseudoeosinophile Zellen % | Lymphocyten % | Übergangsformen % | Gr. mononukleäre Zellen % | Mastzellen % | Eosinophile Zellen % | Normoblasten % | Punktierte Erythrocyten % | Gewicht gr. | Bemerkungen |
|---|---|---|---|---|---|---|---|---|---|---|---|---|
| 85 | 6 000 000 | 9 500 | 41,5 | 44,0 | 3,5 | 4,0 | 6,0 | 1,0 | — | — | 1950 | |
| Milzexstirpation (Prof. Dr. Meyer) in Urethannarkose (1,5 ccm mit Schlundsonde) | | | | | | | | | | | | |
| 80 | 5 800 000 | 7 500 | 28,0 | 63,2 | 3,0 | 2,3 | 2,8 | 0,7 | — | — | — | |
| 80 | 6 000 000 | 11 800 | 38,5 | 52,5 | 1,5 | 1,0 | 6,0 | 0,5 | 0,2 auf 100 Leukocyten | — | — | |
| — | — | 18 000 | | — | — | — | — | — | | — | — | |
| — | — | 14 000 | — | — | — | — | — | — | | — | — | |
| — | — | 9 800 | — | — | — | — | — | — | | — | — | |
| mit 1 % Pyrodin | | | | | | | | | | | | |
| — | — | — | — | — | — | — | — | — | — | — | — | |
| — | — | — | — | — | — | — | — | — | — | — | — | |
| 76 | 5 000 000 | 8 000 | 31,0 | 56,2 | 3,0 | 4,2 | 4,4 | 0,2 | 0,2 | 0,8 | — | |
| 55 | 4 250 000 | 16 000 | 44,0 | 45,0 | 4,6 | 3,0 | 3,0 | 0,4 | einige | — | — | |
| 50 | 3 000 000 | 9 000 | 35,0 | 50,0 | 5,0 | 4,0 | 6,0 | — | wenige | zahlr. | — | Urobilinogen — |
| — | — | — | — | — | — | — | — | — | — | — | — | |
| 48 | 2 800 000 | 15 000 | 42,0 | 39,0 | 7,0 | 7,0 | 5,0 | — | wenige getüpfelte | viele | — | Polychromasie, Mikrocyten, Anisocytose |
| — | — | — | — | — | — | — | — | — | — | — | — | |
| — | — | — | — | — | — | — | — | — | — | — | — | |
| — | — | — | — | — | — | — | — | — | — | — | — | |
| 46 | 2 700 000 | 9 000 | 38,0 | 44,5 | 5,5 | 2,0 | 10,0 | — | wenige | sehr viele | 2000 | Urobilin u. Urobilinogen — |
| — | — | — | — | — | — | — | — | — | — | — | — | |
| 35 | 2 500 000 | 12 000 | 42,0 | 40,0 | 3,5 | 3,5 | 10,0 | 1,0 | zahlr. | viele | — | Im Essigsäurepräparat bei beiden Tieren unzähl. kleine lebhaft bewegliche Kügelchen |
| 25 | 2 100 000 | 14 000 | 70,0 | 26,0 | 1,5 | 0,5 | 2,0 | — | viele punkt. | sehr viele | — | |
| 20 | 1 500 000 | 17 000 | 64,0 | 25,0 | 3,5 | 2,5 | 5,0 | — | wenige | „ | — | |

B. Entmilztes Kaninchen (männl., schwarz)

| Datum | | Hb. % | Erythrocyten | Leukocyten | Pseudoeosinophile Zellen % | Lymphocyten % | Übergangsformen % | Gr. mononukleäre Zellen % | Mastzellen % | Eosinophile Zellen % | Normoblasten % | Punktierte Erythrocyten % | Gewicht gr. | Bemerkungen |
|---|---|---|---|---|---|---|---|---|---|---|---|---|---|---|
| 28. V. | — | 28 | 2200000 | **32000** | 55,0 | 29,5 | 4,5 | 2,0 | 8,0 | 1,0 | wenige | sehr viele | — | |
| 30. V. | — | 40 | 2700000 | 18000 | 37,5 | 45,0 | 2,0 | 5,5 | 9,5 | 0,5 | äusserst zahlr. | „ | 1850 | |
| | | | | | | Pause | | | | | | | | |
| 26. VI. | 1 ccm | 80 | 5250000 | 6000 | 34,0 | 50,0 | 3,5 | 4,5 | 7,5 | 0,5 | „ | „ | — | |
| 28. VI. | 1 ccm | 80 | 5000000 | 12000 | 36,0 | 53,0 | 3,0 | 2,0 | 6,0 | — | — | — | 2020 | |
| 30. VI. | 1 ccm | — | — | — | — | — | — | — | — | — | — | — | — | |
| 2. VII. | 1 ccm | 46 | 3720000 | 15000 | 61,0 | 37,0 | 4,0 | 5,0 | 3,0 | — | einige | einzelne | — | |
| 4. VII. | 1 ccm | — | — | — | — | — | — | — | — | — | — | — | — | |
| 6. VII. | 1 ccm | — | — | — | — | — | — | — | — | — | — | — | — | |
| 9. VII. | 2 ccm | 38 | 2950000 | 13000 | 55,0 | 38,0 | 4,0 | 2,0 | 1,0 | — | zahlr. | viele | — | |
| 10. VII. | 2 ccm | — | — | — | — | — | — | — | — | — | — | | — | |
| 12. VII. | 1 ccm | — | — | — | — | — | — | — | — | — | — | — | — | |
| 14. VII. | 2 ccm | — | — | — | — | — | — | — | — | — | — | — | — | |
| 16. VII. | $2^1/_2$ ccm | — | — | — | — | — | — | — | — | — | — | — | — | |
| 17. VII. | 3 ccm | 28 | 2200000 | 20000 | 49,0 | 42,5 | 4,0 | 2,0 | 2,0 | 0,5 | zahlr. | enorm viele | 1850 | Urobilinogen +, Urobilin + |
| 20. VII. | $1^1/_2$ ccm | — | — | — | — | — | — | — | — | — | — | — | — | |
| 22. VII. | 1 ccm | — | — | — | — | — | — | — | — | — | — | — | — | |
| 25. VII. | 1 ccm | — | — | — | — | — | — | — | — | — | — | — | — | |
| 26. VII. | 2 ccm | — | — | — | — | — | — | — | — | — | — | — | — | |
| 27. VII. | 2 ccm | — | — | — | — | — | — | — | — | — | — | — | — | |
| 28. VII. | 3 ccm | 25 | 2000000 | 18000 | 55,0 | 32,0 | 1,0 | 8,5 | 3,0 | 0,5 | viele | viele | — | Poikilo- u. Anisocytose, fast nur Ringe u. Kelche |
| | | | | | | Pause | | | | | | | | |
| 16. VIII. | 2 ccm | 60 | 4380000 | 7000 | 57,0 | 36,0 | 1,0 | 4,0 | 2,0 | — | — | — | 1900 | |
| 17. VIII. | 3 ccm | — | — | — | — | — | — | — | — | — | — | — | — | |
| 18. VIII. | 4 ccm | 55 | 4100000 | 7000 | 58,0 | 31,0 | — | 5,0 | 6,0 | — | — | viele | — | Urobilin + Anisocytose, Polychromasie |
| 19. VIII. | 6 ccm | — | — | — | — | — | — | — | — | — | — | — | — | |
| 20. VIII. | 8 ccm | 38 | 3400000 | 18000 | 42,0 | 39,0 | 5,5 | 6,0 | 6,5 | 1,0 | einzelne | viele | 1640 | |
| 21. VIII. | — | 18 | 2000000 | 20000 | 56,0 | 37,0 | 3,0 | 1,0 | 2,5 | 0,5 | zl. viele | wenige | — | |
| | 52 ccm | | | | | | | | | | | | | |

In der Nacht vom 22. VIII. auf 23. VIII. †.

Abstrich der Leber: Vorwiegend grosse mononukleäre, basophile Zellen mit ungekörntem Protoplasma, viele Mastzellen, pseudoeosinophile Zellen, spärliche Myelocyten, Normoblasten mit kleeblattförmigen und doppelten Kernen. Leberzellkerne, stark pigmentierte Leberzellen, pigment- und blutkörperchenhaltige Zellen.

Knochenmark: Zellmark ohne Spur von Fettareolen, Granulocyten überwiegend; besonders zahlreiche eosinophile Zellen; Normoblasten verschiedener Grösse in Gruppen neben Erythrocyten; Knochenmarksriesenzellen; pigmenthaltige Zellen in mässiger Anzahl; reichlich freies Pigment. Im Ausstrichpräparat sind ausser diesen Formen zu erwähnen zahlreiche Mastzellen und dem Typus der Megaloblasten sich nähernde Normoblasten.

Niere: Einzelne Harnkanälchenepithelien mit trüber Schwellung; ziemlich zahlreiche Hämoglobinzylinder, einzelne Eiweisszylinder.

Lungen äusserst blutreich; Gefässe erweitert; Alveolen mit homogenen Massen ausgefüllt; zahlreiche eosinophile Zellen in den Septen; einzelne Riesenzellen.

Das entmilzte Tier erträgt also die Vergiftung viel länger als das normale. Es erholt sich nach dem Tode des Vergleichstieres am 26. V. binnen 4 Wochen sehr gut und erträgt eine weitere Vergiftung von 52 ccm, während welcher es im Blutbilde allerdings rascher und intensiver auf eine gleiche Giftdosis reagiert wie zum erstenmale, vom 2. VII. bis zum 22. VIII. mit einer Erholungspause vom 28. VII. bis zum 16. VIII. Im ganzen erhielt das normale Tier 32 ccm 1 proz. Pyrodins, das entmilzte 84 ccm.

Einige Tage nach der Milzexstirpation trat bei Kaninchen II eine Hyperleukocytose ein, die bis zum Beginn der Vergiftung beider Tiere wieder den gewöhnlichen Schwankungen in der Leukocytenzahl Platz gemacht hatte.

Auf die Vergiftung reagierten die Tiere in ihrem Blutbilde in annähernd gleicher Weise. Einer Periode raschester Zerstörung der roten Blutkörperchen und rapiden Rückgangs des Hämoglobingehaltes folgte eine Stabilitätszeit, meist dann, wenn der Hämoglobingehalt zwischen 40—50% sich bewegte; dann sank er ziemlich rasch auf 30%. Von da ab verriet das Sinken der Erythrocytenzahl, die ziemlich beträchtliche Leukocytose und die relative Minderung der Lymphocyten, sowie das morphologische Verhalten der Blutzellen eine schwerere Schädigung. Neben einer hochgradigen Anisocytose, schweren Formveränderungen der Scheiben, die oft wie zerknittert und gefaltet aussahen, zahllosen Mikrocyten war eine mit der Vergiftung zunehmende Polychromasie zu beobachten. Regelmässig wurden auch Normoblasten und punktierte Erythrocyten und Normoblasten gefunden. Die punktierten Erythrocyten traten beim entmilzten Tiere früher und im ganzen Verlaufe zahlreicher auf als beim normalen. Die Regeneration erfolgte nach den eingefügten

Erholungspausen beim entmilzten Kaninchen so rasch wie beim normalen.[1]) Beide Tiere nahmen im Verlaufe der Vergiftung (sie waren unter gleichen äusseren Bedingungen gehalten) an Gewicht ab. Das Gewicht des normalen Kaninchens sank von 1900 auf 1890 gr., das des entmilzten von 1930 auf 1860 bei der ersten, von 2100 auf 1640 gr. bei der zweiten Vergiftung.

In der letzten Zeit der Vergiftung trat zuweilen bei beiden Tieren Urobilinogen und, seltener, Urobilin im Harn auf, vor dem Tode fand sich beim normalen Tiere im Urin etwas Eiweiss, beim entmilzten Blut und Eiweiss.

Der pathologisch-anatomische Befund ergibt, ausser der schweren Anämie bei beiden Tieren, in der Leber des entmilzten Kaninchens Herde von hellen Leberzellen. (Derartige helle Zellen sollen bei Parasitismus des Kaninchens häufig angetroffen werden; es könnte sich auch um Glykogendegeneration der Zellen handeln.) Ausserdem fanden sich beim entmilzten Tiere einige kleine Herde nekrotischer Zellen; in den Kapillaren waren ziemlich zahlreiche pseudoeosinophile Zellen, einige Myelocyten und Normoblasten anzutreffen.

Die Leber des Vergleichstieres zeigte ausgedehnte Verfettung der Leberzellen; in den erweiterten Kapillaren fanden sich einzelne kleine Herde von myeloiden Zellelementen, in den Abstrichpräparaten der Leber beider Tiere einzelne myeloische Elemente.

Zur Annahme einer myeloiden Umwandlung der Leber ist der Befund bei beiden Tieren nicht hinreichend. Dagegen zeigte die Milz des Vergleichstieres so zahlreiche Herde myeloischer Elemente, welchen solche im Abstrichpräparate entsprachen, dass hier eine myeloide Umwandlung mit Sicherheit angenommen werden kann.

Das Knochenmark beider Tiere zeigt hochgradige Myelo- und Erythropoese.

In Leber, Milz und Knochenmark beider Tiere viel Pigment und Pigmentzellen.

Die Veränderungen in Lunge und Nieren dürfen als terminale betrachtet werden. (Ödem der Lunge und Blutzylinder beim entmilzten Tiere.)

Bei beiden Tieren fand sich in allen Organen eine ausserordentlich starke Erweiterung sämtlicher Gefässe.

[1]) Nebenbei sei erwähnt, dass in zahlreichen Resistenzbestimmungen, in Einklang mit den Befunden von H. Hirschfeld (Fol. haemat. 1910 I/9) und früheren Beobachtungen, bei den giftanämischen Tieren eine Erhöhung der Resistenz der roten Blutkörperchen gegen hypotonische Kochsalzlösungen und eine auffallende Tendenz derselben zur Agglutination nachzuweisen war. Ein Unterschied zwischen dem entmilzten und dem Vergleichstiere bestand nicht.

## II. Versuch. (S. Tabelle S. 12 u. 13.)

### Pathologisch-anatomischer Befund.

#### a) Vergleichskaninchen III.

Makroskopischer Befund.

Ziemlich guter Ernährungszustand, Schleimhäute sehr blass. Blut missfarben.

Lungen und Herz o. B.

Milz leicht vergrössert, tief dunkelblauschwarz, mit überquellender zerfliessender Pulpa.

Leber vergrössert, Farbe graubraunrot, sehr deutliche Felderung der Oberfläche und auf dem Schnitt; Konsistenz sehr brüchig. Kapsel glatt und glänzend.

Nebennieren o. B.

Nieren gross, dunkelblau-braun, Markkegel sehr dunkel, braun gerändert.

Magen und Darm o. B.

Nebennieren o. B.

Lymphdrüsen nicht vergrössert.

Knochenmark weich, braunrot.

Mikroskopischer Befund.

Milz: Trabekel stark verdickt, ebenso Gefässwände; Gefässe erweitert, Follikel stark verkleinert, zellarm. Im Pulpagewebe, frei oder in grossen Zellen eingeschlossen, enorm viel Pigment, zerfallene rote Blutkörperchen, äusserst zahlreiche Gruppen von ca. 30—50 beisammenliegenden myeloiden Zellen.

Milzausstrich: Zahlreiche basophile grosse mononukleäre Zellen, pigment- und blutkörperchenhaltige Zellen, Myelocyten, eosinophile und Mastzellen, Normoblasten, pseudoeosinophile Leukocyten und Lymphocyten.

Leber: Im breiten Umkreis um die sehr erweiterte Vena centralis starke Verfettung des Lebergewebes, im ganzen geringere Färbbarkeit der Kerne und Trübung des Protoplasmas, stellenweise Dissoziation des Lebergewebes (Artefakt?), einige nekrotische Stellen mit Kernzerfall und Durchsetzung mit Leukocyten. In den engen Kapillaren mässig zahlreiche Leukocyten, ebenso die bei Fall I und II beschriebenen dickleibigen Pigmentzellen. Geringgradige rundzellige Infiltration des periportalen Bindegewebes.

Abstrich: Spärliche Mast- und eosinophile Zellen, vereinzelte Normoblasten und Myelocyten; pseudoeosinophile Zellen und Lymphocyten, pigment- und blutkörperchenhaltige Zellen in geringer Zahl: pigmentierte und verfettete Leberzellen, Leberzellkerne.

Knochenmark: Zellmark mit spärlichen Fettareolen, ziemlich zahlreiche Knochenmarksriesenzellen, vorwiegend Granulocyten, viele Normoblasten: Gefässe erweitert und Gefässwände verdickt; viel Pigment, frei und in Pigmentzellen.

Ausstrich: Myelocyten und Normoblasten, eosinophile Zellen und grosse mononukleäre basophile Zellen, spärliche Mastzellen, pseudoeosinophile Leukocyten und Lymphocyten, Riesenzellen.

Niere: Sehr starke Verfettung und Degeneration der Harnkanälchenepithelien, Vermehrung des Zwischengewebes, zahlreiche Hämoglobin- und Blutzylinder in den Harnkanälchen.

Lungen o. B.

## II. Versuch.

A. Vergleichskaninchen (männl., weiss u. schwarz).

| Datum | | Hb. % | Erythrocyten | Leukocyten | Pseudoeosinophile Zellen % | Lymphocyten % | Übergangsformen % | Gr. mononukleäre Zellen % | Mastzellen % | Eosinophile Zellen % | Normoblasten | Punktierte Erythrocyten | Gewicht gr. | Bemerkungen |
|---|---|---|---|---|---|---|---|---|---|---|---|---|---|---|
| 18.–24. V. 1909. (Mittel) | | 80 | 4780000 | 9800 | 36,5 | 51,5 | 3,5 | 2,5 | 5,0 | 1,0 | — | — | 2320 | |
| 2. VI. | | — | — | — | — | — | — | — | — | — | — | — | — | |
| 5. VI. | | — | — | — | — | — | — | — | — | — | — | — | — | |
| 7. VI. | | — | — | — | — | — | — | — | — | — | — | — | — | |
| 14. VI. | | — | — | — | — | — | — | — | — | — | — | — | — | |
| | Injektion 1% Pyrodins jedem Tiere | | | | | | | | | | | | | Beginn der Vergiftung |
| 26. VI. | 1 ccm | — | — | — | — | — | — | — | — | — | — | — | — | |
| 28. VI. | 1 ccm | 68 | 4500000 | 12500 | 29,0 | 61,0 | 2,5 | 6,0 | 1,5 | — | — | — | — | Urobilinogen — |
| 30. VI. | 1 ccm | — | — | — | — | — | — | — | — | — | — | — | — | |
| 2. VII. | 1 ccm | 40 | 3500000 | 20000 | 50,0 | 40,0 | 2,0 | 2,0 | 6,0 | — | zahlr. viel punktierte | sehr viele | | Poikilo- und Anisocytose, Polychromasie |
| 4. VII. | 1 ccm | — | — | — | — | — | — | — | — | — | — | — | — | |
| 6. VII. | 2 ccm | 52 | 4900000 | 10000 | 58,0 | 36,0 | 2,0 | 1,5 | 2,5 | — | viele | sehr viele | — | |
| 10. VII. | 2 ccm | — | — | — | — | — | — | — | — | — | — | — | — | |
| 12. VII. | 2 ccm | — | — | — | — | — | — | — | — | — | — | — | — | |
| 15. VII. | $2^1/_2$ ccm | — | — | — | — | — | — | — | — | — | — | — | — | |
| 16. VII. | $3^1/_2$ ccm | — | — | — | — | — | — | — | — | — | — | — | — | Urobilinogen, Urobilin — |
| 19. VII. | 1 ccm | | | | | | | | | | | | | |
| 21. VII. | 1 ccm | | | | | | | | | | | | | |
| 22. VII. | 1 ccm | | | | | | | | | | | | | |
| 25. VII. | 1 ccm | | | | | | | | | | | | | |
| 26. VII. | 2 ccm | 56 | 3250000 | 14000 | 22,5 | 70,0 | 1,0 | 2,0 | 4,0 | 0,5 | wenige | keine | 2220 | |
| 27. VII. | 3 ccm | Mittel | | | | | | | | | | | | |
| 28. VII. | 3 ccm | | | | | | | | | | | | | |
| 29. VII. | — | | | | | | | | | | | | | |
| | | | | | | Pause. | | | | | | | | |
| 16. VIII. | 3 ccm | 78 | 5000000 | 12000 | 19,0 | 68,0 | 1,0 | 5,0 | 6,5 | 0,5 | keine | keine | — | |
| 17. VIII. | 3 ccm | 75 | 4800000 | 10000 | 40,0 | 48,5 | 4,0 | 4,5 | 2,5 | 0,5 | einige | viele | — | |
| 18. VIII. | 4 ccm | — | — | — | — | — | — | — | — | — | — | — | — | Polychromasie, Poikilocytose, Anisocytose |
| 19. VIII. | 6 ccm | 55 | 4100000 | 16000 | 50,0 | 34,5 | 4,5 | 3,5 | 7,0 | 0,5 | keine | spärliche | 2000 | |
| 20. VIII. | 8 ccm | 52 | 3700000 | 18000 | 60,0 | 28,0 | 3,0 | 5,0 | 4,0 | — | viele | viele | — | Urobilinogen + Urobilin + Albumen und Sanguis im Urin. |
| 21. VIII. | — | 32 | 2800000 | 13000 | — | — | — | — | — | — | — | — | — | |
| | 53 ccm | | | | | | | | | | | | | |

In der Nacht vom 22. bis 23. VIII.

## II. Versuch.

B. Entmilztes Kaninchen (männl., schwarz).

| Hb. | Erythrocyten | Leukocyten | Pseudoeosinophile Zellen | Lymphocyten | Übergangsformen | Gr. mononukleäre Zellen | Mastzellen | Eosinophile Zellen | Normoblasten | Punktierte Erythrocyten | Gewicht | Bemerkungen |
|---|---|---|---|---|---|---|---|---|---|---|---|---|
| % | | | % | % | % | % | % | % | | | gr. | |
| 78 | 4 800 000 | 10 000 | 44,0 | 50,0 | 4,0 | 2,0 | — | — | — | — | 2150 | |
| Milzexstirpation (Prof. Dr. Meyer) in Urethannarkose: 3,0 gr. mit Schlundsonde. | | | | | | | | | | | | |
| 70 | 4 200 000 | 12 000 | 74,0 | 20,5 | 0,5 | 2,0 | 3,0 | — | — | — | — | Das Tier zeigt eine Lähmung der Extremitäten bis z. 2. Tage abends. Sinken der Lymphocyten! (Diarrhoe). |
| 72 | 4 300 000 | 13 000 | 84,0 | **14,0** | — | 2,0 | — | — | — | — | 1870 | |
| 75 | 4 250 000 | 6 000 | 69,0 | 26,0 | 1,0 | 1,0 | 2,0 | 1,0 | — | — | 1800 | |
| mit 1% Pyrodin. | | | | | | | | | | | | |
| — | — | — | — | — | — | — | — | — | — | — | — | |
| 65 | 4 750 000 | 9 800 | 62,0 | 26,0 | 1,0 | 8,0 | 2,0 | 1,0 | — | — | — | Urobilinogen — Urobilin — |
| — | — | — | — | — | — | — | — | — | — | — | — | |
| 52 | 4 200 000 | 15 000 | 54,0 | 40,0 | 1,0 | 4,0 | 1,0 | — | — | zahlreich | — | Poikilo- und Anisocytose, Polychromasie |
| — | — | — | — | — | — | — | — | — | — | — | — | |
| 55 | 3 750 000 | 10 000 | 65,0 | 28,0 | 1,5 | 3,5 | 2,0 | — | — | — | — | |
| — | — | — | — | — | — | — | — | — | — | — | — | |
| — | — | — | — | — | — | — | — | — | — | — | — | |
| — | — | — | — | — | — | — | — | — | — | — | — | |
| — | — | — | — | — | — | — | — | — | — | — | — | |
| 44 | 2 800 000 | 10 000 | 57,0 | 27,0 | 9,0 | 2,0 | 5,0 | — | viele, einzelne Megaloblasten | viele | — | Urobilinogen, Urobilin — |
| Pause. | | | | | | | | | | | | |
| 76 | 4 850 000 | 12 000 | 35,0 | 52,5 | 3,0 | 3,0 | 6,5 | — | — | — | — | |
| 72 | 4 700 000 | 14 000 | 40,0 | 45,0 | 5,5 | 4,5 | 5,0 | — | — | — | — | |
| — | — | — | — | — | — | — | — | — | — | — | — | |
| 57 | 3 400 000 | 15 000 | 44,0 | 42,0 | 2,0 | 5,0 | 6,0 | 1,0 | keine | keine | 2350 | Urobilinogen + Poikilo- u. Anisocytose: kugelige Abschnürungen. |
| 50 | 3 500 000 | 10 000 | 69,0 | **19.0** | 3,5 | 1,0 | 4,0 | 3,5 | keine | viele | — | |
| 38 | 3 000 000 | 9 000 | — | — | — | — | — | — | — | — | — | Albumen u. Sanguis im Urin. |

verenden beide Tiere.

**b) Entmilztes Kaninchen IV.**

Makroskopischer Befund.

Guter Ernährungszustand, Gewicht 2350 gr., Schleimhäute blass. Blut dünnflüssig, missfarben.

Herz schlaff und blass.

Lungen o. B.

Milz fehlt. Peritoneale Spange vom peritonealen zum visceralen Peritoneum.

Leber mittelgross, dunkelbraun, deutliche Felderung zeigend auf Oberfläche und im Schnitt, normale Konsistenz.

Magen und Darm ohne pathologischen Befund.

Nieren, Nebennieren ohne wesentlichen Befund.

Mesenteriale Lymphdrüsen leicht vergrössert.

Knochenmark weich, dunkelbraunrot.

Mikroskopischer Befund.

Leber: Kleinste Partien mit verfetteten Leberzellen, schlechter Kernfärbung und Karyorrhexis in der Umgebung der Vena centralis, die enorm erweitert ist; diese Stellen sind oft durchsetzt von Leukocytenanhäufungen. In den stark erweiterten Kapillaren und in Lakunen der Leberbalken ziemlich zahlreiche Leukocyten, Myelocyten und Normoblasten, selten mehr als sechs zusammenliegend. Auffallend ist hier oft ein netzartiges Gitterwerk, welches das Kapillarlumen durchspinnt. Deutlich ist an einigen Stellen die Kapillarmembran vom Leberbalken abgehoben und extrakapillar zwischen jener und der Leberzelle liegen ein paar myeloide Elemente. Wie in den übrigen Fällen, so finden sich auch hier zahlreiche dicke Pigmentzellen.

Abstrich: Einzelne pigment- und blutkörperchenhaltige Zellen, eosinophile Zellen, Mastzellen, vereinzelte Myelocyten und Normoblasten, pseudoeosinophile Zellen und Lymphocyten.

Niere: Stellenweise geringere Färbbarkeit der Kerne der Harnkanälchenepithelien. Eiweiss- und Blutzylinder.

Knochenmark: Zellmark mit ganz spärlichen Fettareolen; im Abstrich zahlreiche pseudoeosinophile und einzelne eosinophile Myelocyten, Normoblasten, Mastzellen, Riesenzellen, sehr zahlreiche grosse mononukleäre basophile Zellen, Lymphocyten; Pigment, frei und in Zellen.

Lungen: Erweiterung der Blutgefässe, sonst o. B.

Beide Tiere ertrugen die Vergiftung gleich lange, nämlich vom 26. VI. bis zum 23. VIII. und wurden zu gleicher Zeit tot gefunden, nachdem sie eine sehr hohe Dosis Pyrodin bekommen hatten.

Kaninchen IV zeigte einige Tage nach der Milzexstirpation wie Kaninchen II eine geringgradige Hyperleukocytose. Unmittelbar nach der Operation sank die relative Lymphocytenzahl dieses Tieres von 50 auf 20 bezw. 14%, die absolute von 5000 auf 2400 bezw. 1540. Mit Wahrscheinlichkeit ist dieser Lymphocytensturz auf eine zu grosse Gabe von Urethan (3 gr. mit Schlundsonde) zurückzuführen; das Tier zeigte ausserdem eine Lähmung der hinteren Extremitäten, die 30 Stunden lang anhielt.

Während der Vergiftung zeigte das Blutbild der Paralleltiere keine wesentlichen Unterschiede. Hämoglobingehalt und Erythrocytenzahl sanken in annähernd gleichem Verhältnisse, das morphologische Verhalten der Blutzellen war dem im ersten Versuche gleich; nur war im Auftreten von Normoblasten und punktierten Erythrocyten diesmal kein Unterschied zwischen dem normalen und entmilzten Tiere. Im Verlaufe der Vergiftung trat bei beiden Tieren eine Hyperleukocytose und ein relativer Rückgang der Lymphocyten auf.

Beide Tiere erholten sich während einer eingeschalteten Erholungspause vom 28. VII. bis 18. VIII. gleich gut; der Hämoglobingehalt stieg an von 50 % (Kaninchen IV entmilzt) bezw. 52 % (Kaninchen III) auf 76 bezw. 78 %.

Das Allgemeinverhalten der Tiere war ein gleiches; in den letzten Tagen fand sich bei beiden Blut und Albumen im Harn, selten Urobilinogen und Urobilin. Die geringe Gewichtsabnahme während der ersten Vergiftung wurde in der Erholungspause kompensiert, das Gewicht sank während der zweiten, akuten Vergiftung vom 18. bis 23. VIII nur in geringem Masse.

Der pathologisch-anatomische Befund ergibt, ausser einer schweren Anämie und einer Nephritis, bei beiden Tieren rotes Knochenmark, bei dem Vergleichskaninchen eine deutliche Myelo- und Erythropoese der Milz. In den Lebern beider Tiere finden sich Zeichen von Degeneration, höhergradig beim normalen. Myeloide Umwandlung kann in der Leber des Vergleichstieres nicht angenommen werden, beim entmilzten Kaninchen könnte der Befund von myeloiden Zellen ausserhalb der Kapillaren, in die Leberzelle eingeschmiegt, und die Durchspinnung der Kapillaren mit einem feinen Netzwerk als Beginn einer solchen gedeutet werden.

### III. Versuch. (S. Tabelle S. 16/19.)

### Pathologisch-anatomischer Befund.

#### a) Vergleichskaninchen V.

Makroskopischer Befund.

Kräftiges, gut genährtes Tier mit sehr blassen Schleimhäuten. In der rechten Brusthöhle etwas trübe, blutig-seröse Flüssigkeit, Pleura, besonders links mit einzelnen Blutaustritten.

Lungen blass mit überall wohlerhaltenem Luftgehalt.

Herz o. path. Bef.

Magen u. Darm mit blasser Schleimhaut, sonst o. B.

Milz: Etwa doppelt so gross wie beim normalen Tiere gleicher Grösse, tief dunkelblau-braun fast schwarz; Pulpa zerfliessend.

## III. Versuch.

A. Vergleichskaninchen V (männlich, braun)

| Datum | | Hb. % | Erythrocyten | Leukocyten | Pseudoeosinophile Zellen % | Lymphocyten % | Übergangsformen % | Gr. mononukleäre Zellen % | Mastzellen % | Eosinophile Zellen % | Normoblasten | Punktierte Erythrocyten | Gewicht gr. | Bemerkungen |
|---|---|---|---|---|---|---|---|---|---|---|---|---|---|---|
| 30. VIII. bis 18. IX. 09 (Mittel) | | 75 | 5 250 000 | 9 500 | 54,0 | 40,0 | 2,5 | 0,5 | 2,0 | 1,0 | — | — | 3850 | |
| 2. IX. | | — | — | — | — | — | — | — | — | — | — | — | — | |
| 18. IX. | Injektion 1 % Pyrodins jedem Tiere | 75 | 5 200 000 | 12 000 | — | — | — | — | — | — | — | — | — | Beginn der Vergiftung |
| 21. IX. | 1 ccm | — | — | — | — | — | — | — | — | — | — | — | — | |
| 22. IX. | 1 ccm | 72 | 4 250 000 | 11 000 | 44,0 | 46,0 | 3,0 | 3,0 | 3,0 | 1,0 | — | — | — | |
| 23. IX. | 1½ ccm | — | — | — | — | — | — | — | — | — | — | — | — | |
| 24. IX. | 1 ccm | — | — | — | — | — | — | — | — | — | — | — | — | |
| 26. IX. | 2 ccm | — | — | — | — | — | — | — | — | — | — | — | — | |
| 28. IX. | 2 ccm | 50 | 4 800 000 | 12 000 | 59,0 | 33,0 | 2,0 | 5,0 | 6,0 | 4,0 | einige | einige | — | Polychromasie, Anisocytose, Poikilocytose |
| 1. X. | 2 ccm | — | — | — | — | — | — | — | — | — | — | — | — | |
| 2. X. | 2 ccm | — | — | — | — | — | — | — | — | — | — | — | — | |
| vom 3. X. bis 19. XI. | 78 ccm in Pausen von meist 2—3 Tagen und in Gaben von je 2—3 ccm | 45 | 3 000 000 | 2 000 000 | 58,0 | 27,0 | 2,5 | 6,0 | 3,5 | 3,0 | wenige | viele | — | |
| 23. XI. | — | 38 | 2 400 000 | 22 000 | 50,0 | 34,0 | 3,5 | 5,0 | 4,5 | 3,0 | wenige | spärl. | — | |
| Pause bis 6. XII. | 3 ccm | 45 | 4 500 000 | 8 000 | — | — | — | — | — | — | — | — | — | |
| 7. XII. | 3 ccm | — | — | — | — | — | — | — | — | — | — | — | — | |
| 9. XII. | 3 ccm | — | — | — | — | — | — | — | — | — | — | — | — | |
| 13. XII. | 4 ccm | — | — | — | — | — | — | — | — | — | — | — | — | |
| 15. XII. | 3 ccm | — | — | — | — | — | — | — | — | — | — | — | — | |
| 17. XII. | 3½ ccm | — | — | — | — | — | — | — | — | — | — | — | — | |
| 18. XII. | 3 ccm | — | — | — | — | — | — | — | — | — | — | — | — | |
| 19. XII. | 3 ccm | — | — | — | — | — | — | — | — | — | — | — | — | |

(Protokoll im Auszug.)

B. Entmilztes Kaninchen VI. (männlich)

| Hb. % | Erythrocyten | Leukocyten | Pseudoeosinophile Zellen % | Lymphocyten % | Übergangsformen % | Gr. mononukleäre Zellen % | Mastzellen % | Eosinophile Zellen % | Normoblasten | Punktierte Erythrocyten | Gewicht gr. | Bemerkungen |
|---|---|---|---|---|---|---|---|---|---|---|---|---|
| 72 | 5 100 000 | 10 000 | 50,0 | 44,0 | 3,0 | 2,5 | 0,5 | — | — | — | 3600 | |
| 31. VIII. Milzexstirpation (Prof. Dr. Meyer) in Urethannarkose: 1,5 gr. mit Schlundsonde, 1,5 gr. subkutan und 2 ccm Äther subkutan | | | | | | | | | | | | |
| 62 | 4 500 000 | 8 000 | 29,0 | 54,5 | 1,0 | 7,0 | 6,0 | 2,5 | — | — | — | |
| 68 | 5 100 000 | 14 000 | 38,0 | 48,0 | 1,0 | 5,0 | 5,0 | 3,0 | — | — | — | |
| mit 1% Pyrodin | | | | | | | | | | | | |
| — | — | — | — | — | — | — | — | — | — | — | — | |
| — | — | — | — | — | — | — | — | — | — | — | — | |
| 58 | 4 500 000 | 13 000 | 50,0 | 30,0 | 4,0 | 6,0 | 5,0 | 5,0 | — | — | — | Polychromasie, Anisocytose, Zahlreiche Abschnürungen |
| — | — | — | — | — | — | — | — | — | — | — | — | |
| — | — | — | — | — | — | — | — | — | — | — | — | |
| 44 | 3 500 000 | 18 000 | 54,4 | 39,0 | 0,6 | 1,4 | 3,4 | 1,2 | viele | viele | — | Urobilinogen — Urobilin — |
| — | — | — | — | — | — | — | — | — | — | — | — | |
| — | — | — | — | — | — | — | — | — | — | — | — | |
| 35 | 2 100 000 | 16 000 | 50,0 | 35,0 | 1,5 | 9,0 | 4,0 | 0,5 | viele getüpfelte | viele | — | |
| 25 | 1 500 000 | 18 000 | — | — | — | — | — | — | — | — | — | Urobilinogen + Urobilin + |
| 60 | 5 700 000 | 13 000 | — | — | — | — | — | — | — | — | — | |
| — | — | — | — | — | — | — | — | — | — | — | — | |
| 50 | 5 000 000 | 12 000 | 44,0 | 32,0 | 1,0 | 5,0 | 12,0 | 6,0 | ziemlich viele | viele | — | Urobilinogen — Urobilin — |
| — | — | — | — | — | — | — | — | — | — | — | — | |
| 38 | 3 300 000 | 12 000 | 26,0 | 55,0 | 1,0 | 6,0 | 11,0 | 1,0 | viele | viele | — | |
| — | — | — | — | — | — | — | — | — | — | — | — | |
| — | — | — | — | — | — | — | — | — | — | — | — | |
| — | — | — | — | — | — | — | — | — | — | — | — | |

A. Vergleichskaninchen V (männlich, braun)

| Datum | | Hb. | Erythrocyten | Leukocyten | Pseudoeosinophile Zellen | Lymphocyten | Übergangsformen | Gr. mononukleäre Zellen | Mastzellen | Eosinophile Zellen | Normoblasten | Punktierte Erythrocyten | Gewicht | Bemerkungen |
|---|---|---|---|---|---|---|---|---|---|---|---|---|---|---|
| | | % | | | % | % | % | % | % | % | | | gr. | |
| 22. XII. | 2 ccm | 35 | 2800000 | 22 000 | — | — | — | — | — | — | — | — | 3800 | Urobilinogen + Urobilin — |
| 27. XII. | 6 ccm | 55 | 3800000 | 14 800 | 20,0 | 65,0 | 3,0 | 1,0 | 9,0 | 2,0 | keine | keine | — | |
| 28. XII. | 3 ccm | — | — | — | — | — | — | — | — | — | — | — | — | |
| 30. XII. | 6 ccm | 42 | 2800000 | 16 000 | 28,0 | 58,0 | 1,0 | 5,0 | 4,0 | 4,0 | wenige | viele | — | Urobilinogen + |
| 31. XII. | 3 ccm | — | — | — | — | — | — | — | — | — | — | — | — | |
| 2. I. 10 | 6 ccm | 50 | 3000000 | 8 000 | — | — | — | — | — | — | — | | — | Urobilinogen + |
| 3. I. | 6 ccm | — | — | — | — | — | — | — | — | — | — | — | — | |
| 4. I. | 7 ccm | 36 | 2700000 | 9 000 | 28,0 | 47,0 | 2,0 | 5,0 | 13,0 | 5,0 | wenige | wenige | 3900 | Urobilinogen u. Urobilin + |
| 5. I. | 7 ccm | 25 | 2000000 | 30 000 | 27,0 | 58,0 | 2,0 | 3,0 | 5,0 | 5,0 | enorm viele | — | — | Sanguis, Albumen im Urin |
| 6. I. | 8 ccm | 25 | — | — | — | — | — | — | — | — | einige Myelocyten | sehr viele | — | |

Am 6. I. tot gefunden

| | | | | | | | | | | | | | | |
|---|---|---|---|---|---|---|---|---|---|---|---|---|---|---|
| 20. I. | 2 ccm | — | | — | — | — | — | — | — | — | — | — | — | |
| 22. I. | 3 ccm | — | — | — | — | — | — | — | — | — | — | — | — | |
| 24. I. | 5 ccm | — | — | — | — | — | — | — | — | — | — | — | — | |
| 25. I. | 6 ccm | — | — | — | — | — | — | — | — | — | — | — | — | |
| 27. I. | 7 ccm | — | — | — | — | — | — | — | — | — | — | — | — | |
| 29. I. | 9 ccm | — | — | — | — | — | — | — | — | — | — | — | — | |
| 1. II. | 4 ccm | — | — | — | — | — | — | — | — | — | — | — | — | |
| 2. II. | 4 ccm | — | — | — | — | — | — | — | — | — | — | — | — | |
| 3. II. | 4 ccm | — | — | — | — | — | — | — | — | — | — | — | — | |
| 4. II. | 3 ccm | — | — | — | — | — | — | — | — | — | — | — | — | |
| 5. II. | 7 ccm | — | — | — | — | — | — | — | — | — | — | — | — | |
| 7. II. | 9 ccm | — | — | — | — | — | — | — | — | — | — | — | — | |

B. Entmilztes Kaninchen VI. (männlich)

| Hb. % | Erythrocyten | Leukocyten | Pseudoeosinophile Zellen % | Lymphocyten % | Übergangsformen % | Gr. mononukleäre Zellen % | Mastzellen % | Eosinophile Zellen % | Normoblasten | Punktierte Erythrocyten | Gewicht gr. | Bemerkungen |
|---|---|---|---|---|---|---|---|---|---|---|---|---|
| 35 | 3 900 000 | 15 000 | — | — | — | — | — | — | — | — | — | Urobilinogen Urobilin — Poikilo- und Anisocytose |
| 60 | 5 000 000 | 6 800 | 26,0 | 66,0 | 1,0 | 4,0 | 1,5 | 1,5 | keine | keine | 3500 | |
| — | — | — | — | — | — | — | — | — | — | — | — | Urobilin + |
| 36 | 3 800 000 | 15 000 | 40,0 | 41,0 | 6,0 | 2,0 | 9,0 | 2,0 | keine | viele | — | |
| — | — | — | — | — | — | — | — | — | — | — | — | |
| — | — | — | — | — | — | — | — | — | — | — | — | |
| — | — | — | — | — | — | — | — | — | — | — | — | |
| 32 | 2 100 000 | 12 000 | 27,0 | 54,0 | 6,0 | 4,0 | 8,0 | 1,0 | keine | einige | — | |
| 28 | 2 000 000 | 22 000 | 32,0 | 62,0 | 1,0 | 3,0 | 1,0 | 1,0 | wenige | viele, (einige Myelocyt.) | — | |
| — | — | — | — | — | — | — | — | — | — | — | — | |
| 50 | 6 500 000 | 10 000 | 28,0 | 60,0 | 3,0 | 5,0 | 2,0 | 2,0 | keine | keine | — | |
| — | — | — | — | — | — | — | — | — | — | — | — | |
| — | — | — | — | — | — | — | — | — | — | — | — | |
| — | — | — | — | — | — | — | — | — | — | — | — | Urobilinogen + |
| 30 | 2 000 000 | 25 000 | 45,0 | 39,0 | 2,0 | 3,0 | 7,0 | 4,0 | viele | viele | — | Urobilin + |
| — | — | — | — | — | — | — | — | — | — | — | — | |
| — | — | — | — | — | — | — | — | — | — | — | — | |
| 28 | 2 000 000 | 20 000 | 32,0 | 52,0 | 3,0 | 6,0 | 4,0 | 3,0 | viele | viele, (einige Myelocyt.) | — | |
| — | — | — | — | — | — | — | — | — | — | — | — | Sanguis, Albumen + |
| 20 | 1 700 000 | 28 000 | — | — | — | — | — | — | — | — | — | |
| — | — | — | — | — | — | — | — | — | — | — | — | |
| 14 | 1 650 000 | 25 000 | — | — | — | — | — | — | — | — | — | |

9. II. †.

Leber etwas vergrössert, ausserordentlich brüchig, durch leichten Fingerdruck in Brei zu verwandeln. An der Oberfläche wie im Schnitt eine unregelmässige Felderung.

Nieren: Von normaler Grösse, ohne sichtbaren pathologischen Befund. Nebennieren o. B.

Mikroskopischer Befund.

Milz: Follikel auf geringe Zellanhäufungen um die Gefässe reduziert. Gefässwände und Trabekel verdickt. Ein Teil des Pulpagewebes ist in junges faseriges Bindegewebe umgewandelt, mit kleinen ausgesparten Räumen, in welchen sich spärliche Leukocyten, myeloide Zellen und Pigmentzellen finden. Letztere sind neben freien Detritusmassen überall vorherrschend. Das stellenweise wie nekrotisch aussehende Pulpagewebe ist äusserst zellarm, die Sinus erweitert, die Stränge kaum erkennbar, ausser einigen Knochenmarksriesenzellen finden sich nur spärliche Gruppen von Zellen myeloischen Charakters; sehr viele zerfallene Erythrocyten.

Abstrich: Zahlreiche mononukleäre basophile Zellen, pseudoeosinophile Zellen, ziemlich zahlreiche Myelocyten, Normoblasten, einzelne eosinophile und Mastzellen, pigment- und blutkörperchenhaltige Zellen.

Leber: Die Leberzellen sind in ganzer Ausdehnung fettig degeneriert. (Sudanpräparat), sehr geringe Anzahl von Zellen in den Blutkapillaren; ziemlich zahlreiche pigmenthaltige Zellen. Gefässe erweitert.

Abstrichpräparat. Neben pseudoeosinophilen Zellen, Lymphocyten, basophilen mononukleären Zellen, Lymphocyten finden sich einige Myelocyten, kernhaltige rote Blutkörperchen und Mastzellen. Zahlreiche von Vakuolen durchsetzte pigmentreiche Leberzellen; einige blutkörperchenhaltige Zellen.

Knochenmark im Schnitt wie im Ausstrich wie in den übrigen Fällen.

Nieren: Geringe trübe Schwellung der Epithelien der Harnkanälchen; etwas Eiweiss im Lumen der Kanälchen; keine Zylinder.

Lungen: Erweiterte Gefässe; einzelne Riesenzellen (Alveolarriesenzellen?)

**b) Entmilztes Kaninchen VI.**

Makroskopischer Befund.

Guter Ernährungszustand. Extreme Blutarmut.

Lungen, Herz: o. B.

Milz fehlt.

Leber: Nicht vergrössert, braunrot, mit unregelmässiger, marmorierter Zeichnung auf der Oberfläche und im Schnitt. Gehörige Konsistenz.

Magen und Darm: o. B.

Nieren: o. B. Nebennieren o. B.

Mesenterialdrüsen leicht vergrössert, auf dem Schnitt grau, saftreich.

Knochenmark: Weich, braunrot.

Mikroskopischer Befund.

Leber: Das Lebergewebe ist vollkommen umgebaut; die radiäre Anordnung der Leberbalken ist verloren gegangen, es finden sich zwischen den Leberzellen Lakunen und Buchten mit Ansammlung von bis zu 20—25 myeloiden Zellen (siehe Abbildung 1 u. 2); mehrere Riesenzellen in den Kapillaren, kernhaltige rote Blutkörperchen, Mitosen. Auch hier findet sich manchmal die

Kapillarmembran abgehoben vom Leberbalken und zwischen ihr und letzterem Einlagerung der Zellelemente; häufig sind die Kapillaren von einem feinen Retikulum durchsponnen (siehe Abbildung).

Wie in Fall II finden sich im Lebergewebe verteilt kleine Gruppen hellerer Leberzellen, ausserdem sind ausgedehnte Bezirke in Degeneration begriffen mit Karyorrhexis und Leukocytendurchsetzung.

Das periportale Gewebe zeigt Ansammlung von Zellen die z. T. als Myelocyten und Normoblasten zu erkennen. Die Pigmentzellen sind auch hier in grosser Zahl zu sehen. Die Venae centrales sind stark erweitert.

Abstrichpräparat: Zahlreiche basophile mononucleäre Zellen, pseudoeosinophile Zellen, Mastzellen, Normoblasten und Myelocyten. Pigmentzellen.

Knochenmark: Reines Zellmark mit zahlreichen mononukleären basophilen Elementen neben Myelocyten, pseudoeosinophile Leukocyten. Erythroblasten meist vom Typus der Megaloblasten. Megakaryocyten in grosser Zahl.

Ausstrich: Die gleichen Elemente, Mastzellen.

Niere: Stellenweise geringere Färbbarkeit der Kerne. Eiweiss in den Harnkanälchen.

Lungen: Starke Blutfülle; sonst kein pathologischer Befund.

Das Vergleichskaninchen ertrug die Vergiftung mit mehreren bis 17-tägigen Pausen vom 21. IX. 1909 bis zum 6. I. 1910 (Pause vom 19. XI. 1909 bis 6. XII. 1909 und vom 22. XII. bis 27. XII. 1909) es erhielt insgesamt 170 ccm 1 % Pyrodins.

Das entmilzte Kaninchen des Versuchs machte die gleiche Vergiftung durch. Nach dem Tode des Paralleltieres erhielt es nach einer Erholungspause von 15 Tagen neuerdings 60 ccm Pyrodin bis zum 9. II. 1910, an welchem Tage es tot gefunden wurde. Die Erythrocytenzahl betrug zuletzt beim normalen Kaninchen 2 000 000, der Hämoglobingehalt 25 %, die Leukocytenzahl 30 000, darunter fanden sich relativ viele (5 %) eosinophile Zellen, Normoblasten, viele punktierte Erythrocyten, sowie einzelne Myelocyten. Das entmilzte Kaninchen zeigte ante mortem einen Hämoglobingehalt von 14 %, bei 1 650 000 Erythrocyten und 25 000 Leukocyten. Auch dieses Tier zeigte 2 % Myelocyten und viele Normoblasten im Blutbild, die eosinophilen Zellen betrugen 3 %. Das Blutbild zeigte während des Verlaufs der Vergiftung keine prinzipiellen Unterschiede zwischen beiden Tieren. Es fanden sich die gleichen schweren Veränderungen der roten Blutkörperchen, Anisocytose und Polychromasie neben Faltungen der Formen. Auch im Auftreten der Normoblasten und punktierter Erythrocyten bestand ein Unterschied nicht. Die Lymphocytenzahl war bei beiden Tieren eine relativ hohe.

Im vorgeschrittenen Stadium der Vergiftung trat bei beiden Tieren wechselnd Urobilinogen und Urobilin im Harn auf.

Der pathologisch-anatomische Befund ergab beim normalen Tiere eine schwere Veränderung der Milz, die in Verödung der Pulpa und Fibrosis, sowie Atresie der Follikel bestand. Die myeloide Metaplasie in derselben trat gegen diese Veränderungen zurück. Die Leber zeigte neben Erweiterung der Zentralvenen hochgradige fettige Degeneration sämtlicher Leberzellen.

Die Veränderung der Leber des entmilzten Kaninchens entsprach neben einer herdförmigen Nekrose dem Bilde einer myeloiden Metaplasie. Dafür sprechen nicht in erster Linie die Befunde von myeloiden Zellen und Megakaryocyten in der Leber — erstere fanden sich auch im Blute — sondern die Bildung von weiten, runden, abgeschlossenen Lakunen und Buchten, welche die Leberzellen z. T. gleichsam arrodieren, sowie der Befund von Zellelementen ausserhalb der vom Leberzellbalken abgehobenen Kapillarmembran und die Bildung eines feinen Retikulums im Lumen der Kapillare.

Bei beiden Tieren findet sich ferner hochgradige Hyperplasie des Knochenmarks. Die Befunde an Lungen und Nieren boten nichts wesentliches.

## IV. Versuch. (S. Tabelle S. 24/25.)

### Pathologisch-anatomischer Befund.

#### a) Vergleichskaninchen VII.

Makroskopischer Befund.

Guter Ernährungszustand; Schleimhäute sehr blass, missfarbenes flüssiges Blut.

Lungen und Herz: o. B.

Milz: Vergrössert, mit der Umgebung verwachsen, weisse, derbe Einlagerungen zeigend, die bis zu Bohnengrösse erreichen und meist unter der Kapsel liegen. Die Pulpa ist schwarzrot, überquellend.

Leber: Vergrössert, Oberfläche stark gefeldert, Farbe gelbgrau, Konsistenz sehr morsch und brüchig. Auf dem Schnitt sehr unregelmässige marmorierte Zeichnung.

Niere: o. B. Nebennieren: o. B.

Mesenteriale Lymphdrüsen: o. B.

Magen und Darm: o. B.

Mikroskopischer Befund.

Milz: Den infarktähnlichen Stellen entsprechen im mikroskopischen Bilde nekrotische Partien des Pulpagewebes, durchsetzt von zerfallenen Kernen und Leukocyten. An anderen Stellen ist das Milzgewebe durch feinfaseriges, relativ kernarmes Bindegewebe ersetzt. Von den Follikeln sind nur noch einige kleine Ansammlungen runder Zellen zu erkennen. In dem fibrösen Gewebe finden sich Zwischenräume, in welchen ziemlich zahlreiche Myelocyten, kernhaltige rote Blutkörperchen und einzelne Megakaryocyten zusammenliegen, meist in ein faseriges

Netzwerk eingeschlossen: daneben Ansammlungen von zerfallenen Erythrocyten (s. Abb. 3).

Abstrichpräparat: Neben Lymphocyten und basophilen mononukleären Zellen Normoblasten, Megaloblasten, Myelocyten in grosser Zahl, blutkörperchen- und pigmenthaltige Zellen.

Die Leber zeigt enorme Erweiterung der Vena centralis, die vergrösserten Leberzellen sind durchsetzt von feinsten Vakuolen, das Protoplasma ist trüb, die Kapillaren erscheinen zusammengedrängt. In letzteren sind nur einzelne kleine Gruppen myeloider Zellen anzutreffen, unter ihnen findet sich dann und wann ein Megakaryocyt, daneben spärliche Pigmentzellen.

Abstrichpräparat: Spärliche Myelocyten, einzelne kernhaltige rote Blutkörperchen, pseudoeosinophile Leukocyten, Lymphocyten, pigmentierte und vakuolisierte Leberzellen, Pigmentzellen.

Knochenmark: Stark erweiterte Gefässe, keine Spur von Fettmark; Normoblasten und Granulocyten; basophile Elemente in geringer Zahl. Freies Pigment und Pigmentzellen. Abstrich wie in den übrigen Fällen.

Nieren: Stellenweise geringere Färbbarkeit der Kerne der Harnkanälchenepithelien; etwas Eiweiss in den Kanälchen.

Lungen: Blutreich, Gefässe erweitert. Riesenzellen.

### b) Entmilztes Kaninchen VIII.

Makroskopischer Befund:

Anämie.

Lungen und Herz: o. B.

Milz: Fehlt.

Leber mit glatter, glänzender, braungrüner Oberfläche, leichter Felderung; auf dem Schnitt deutliche Zeichnung. Konsistenz normal.

Magen und Darm: o. B.

Mesenterialdrüsen: o. B.

Nieren, Nebennieren: o. B.

Knochenmark: Weich, braunrot.

Mikroskopischer Befund.

Leber: Kleine Herde hellerer Leberzellen und von Leukocyten durchsetzter nekrotischer Partien inmitten des übrigen Lebergewebes, das im ganzen etwas trübes Protoplasma zeigt. Vena centralis erweitert. Nur einzelne kleine Gruppen myeloider Zellen; spärliche Pigmentzellen.

Im Abstrichpräparat einige Myelocyten, Normoblasten, pseudoeosinophile Leukocyten und Lymphocyten, einzelne Mastzellen, Pigmentzellen, pigmentierte Leberzellen.

Knochenmark: Gefässe erweitert, sehr blutreich, kein wabiger Bau mehr erkennbar. Neben granulierten Zellen und zahlreichen Megakaryocyten auch viele basophile Elemente.

Abstrich: Etwas mehr basophile mononukleäre grosse Zellen als in den übrigen Fällen.

Nieren: An einigen Stellen etwas schlechtere Kernfärbung; etwas Albumen in den Harnkanälchen.

Lungen: An zirkumskripter Stelle sind einige Alveolen mit Leukocyten, an anderen mit homogenen Massen erfüllt.

## IV. Versuch.

A. Vergleichskaninchen VII, männlich, braun

| Datum | | Hb % | Erythrocyten | Leukocyten | Pseudoeosinophile Zellen % | Lymphocyten % | Übergangsformen % | Gr. mononucleäre Zellen % | Mastzellen % | Eosinophile Zellen % | Myelocyten | Normoblasten | Punktierte Erythrocyten | Gewicht g | Bemerkungen |
|---|---|---|---|---|---|---|---|---|---|---|---|---|---|---|---|
| Okt. bis Nov. 1909 | | 65 | 4 200 000 | 8500 | 25,0 | 62,0 | 3,0 | 4,0 | 3,0 | 2,0 | | | | 3200 | |
| 6. XII. | | | | | | | | | | | | | | | |
| 10. XII. | | | | | | | | | | | | | | | |
| | Injektion 1% Pyrodins | | | | | | | | | | | | | | Beginn der Vergiftung |
| 17. XII. | 1 ccm | 62 | 3 900 000 | 8000 | 27,0 | 62,0 | | 4,0 | 5,0 | 2,0 | | | | | |
| 19. XII. | 1 ccm | 60 | 3 500 000 | 11000 | | | | | — | — | keine | keine | keine | | Polychromasie |
| 22. XII. | 1 ccm | 54 | 3 100 000 | 13000 | 30,0 | 54,0 | 1,0 | 7,0 | 5,0 | 3,0 | | keine | keine | | Poikilocytose |
| 23. XII. | 1½ ccm | — | — | — | | — | | | | | | | | | |
| 25. XII. | 1 ccm | 45 | 3 000 000 | 15000 | 40,0 | 45,0 | 2,0 | 5,0 | 7,0 | 1,0 | | viele | sehr viele | | Urobilinogen Urobilin — |
| 27. XII. | 1 ccm | 48 | 3 000 000 | 13000 | | | | | | | | | | | |
| 28. XII. | 2 ccm | 42 | 3 400 000 | 9000 | 17,0 | 80,0 | 1,0 | 2,0 | — | — | — | keine | keine | | |
| 30. XII. bis 14. I. | 17½ ccm in 1—2 Tg. Pausen | 40 | 2 800 000 | 12000 | | — | — | — | | | — | | | | Urobilinogen Urobilin — |
| 20. I. bis 25. II. | 62 ccm in 1—2 Tg. Pausen | 35 | 2 000 000 | 17000 | 25,0 | 50,0 | 4,0 | 10,0 | 7,0 | 2,0 | 2,0 | viele | viele | 2500 | Abmagerung |
| 26. II. | 5½ ccm | 38 | 2 400 000 | 8000 | 25,0 | 40,0 | 8,0 | 7,0 | 15,0 | 5,0 | | sehr viele | sehr viele | | Urobilinogen Urobilin + |
| 27. II. | 5½ ccm | 20 | 1 500 000 | 20000 | 38,0 | 42,0 | 2,0 | 8,0 | 7,0 | 3,0 | | sehr viele | sehr viele | | |
| 28. II. | | 18 | 1 800 000 | 20000 | 72,0 | 12,0 | 3,5 | 5,5 | 1,0 | 3,0 | 3,0 | sehr viele | enorm viele | 2300 | Urobilin + Albumen + |

1. III. morgens tot gefunden.

(Protokoll im Auszug).

B. Entmilztes Kaninchen VIII, männlich, braun

| Hb % | Erythrocyten | Leukocyten | Pseudoeosinoph. Leukocyt. % | Lymphocyten % | Übergangsformen % | Gr. mononukleäre Zellen % | Mastzellen % | Eosinophile Zellen % | Myelocyten % | Normoblasten | Punktierte Erythrocyten | Gewicht gr. | Bemerkungen |
|---|---|---|---|---|---|---|---|---|---|---|---|---|---|
| 68 | 5 000 000 | 8000 | 27,0 | 60,0 | 5,0 | 6,0 | 1,0 | 1,0 | — | — | — | 3400 | |
| Operation am 4. XII. (Dr. G. B. Gruber.) 2 ccm Urethan und 2 ccm Äther subkutan. (Gute Narkose.) | | | | | | | | | | | | | |
| 62 | 4 500 000 | 9000 | 30,0 | 55,0 | 6,0 | 7,0 | 1,0 | 1,0 | — | — | — | — | |
| 65 | 4 400 000 | 13000 | — | — | — | — | — | — | — | — | — | — | |
| mit 1% Pyrodin | | | | | | | | | | | | | |
| 60 | 3 900 000 | 12000 | 35,0 | 60,0 | 1.0 | 2,0 | 1,0 | 1,0 | — | — | — | — | |
| 58 | 3 500 000 | 13000 | — | — | — | — | — | — | — | — | — | — | Polychromasie, |
| 60 | 3 900 000 | 9000 | 40,0 | 52,0 | 2,0 | 5,0 | 1,0 | — | einz. | zahlr. | — | — | Poikilocytose |
| - | — | - | — | — | — | — | - | - | — | — | — | | |
| 50 | 3 900 000 | 12000 | 48,0 | 38.0 | 6,0 | 6,0 | 2,0 | — | viele | wenige | — | — | Urobilinogen — |
| 42 | 4 000 000 | 10000 | — | — | — | — | — | — | — | — | — | — | |
| 40 | 3 900 000 | 14000 | — | — | — | — | — | — | — | — | — | — | Urobilinogen, Urobilin + |
| 35 | 2 500 000 | 9000 | — | — | — | — | — | — | — | | — | — | |
| 25 | 2 900 000 | 25000 | 42,0 | 43,0 | 5,0 | 4,0 | 4,0 | 2,0 | viele | wenige | — | — | Urobilinogen, Urobilin — |
| 20 | 2 000 000 | 28000 | 40,0 | 52,0 | 1,0 | 3,0 | 2,0 | 2,0 | keine | keine | — | 3500 | |
| 18 | 1 900 000 | 22000 | — | — | — | — | — | — | — | — | | — | |
| 20 | 1 900 000 | 20000 | — | — | — | — | — | — | — | — | — | — | Albumen + |

1. III. morgens durch Nackenschlag getötet.

In diesem Versuche hatten beide Tiere eine gleiche Vergiftung durchgemacht vom 17. XII. bis zum 1. III. Das entmilzte Tier wurde nach dem Tode des Vergleichstieres am 1. III. 1910 durch Nackenschlag getötet. Beide Tiere hatten insgesamt 99 ccm 1 % Pyrodins bekommen. Die Reaktion der Tiere auf das Gift entsprach der in den übrigen Fällen.

Die Milz des Vergleichstieres zeigte neben Infarkten und Infarktnarben myeloide Metaplasie. In der Leber dieses Tieres fand sich hochgradige fettige Degeneration der Leberzellen, beim entmilzten Kaninchen bestanden nekrotische Herde in ziemlicher Ausdehnung.

Zur Annahme einer myeloiden Metaplasie berechtigen die Befunde myeloider Zellen in beiden Lebern nicht.

Die Veränderungen in den Nieren und in der Lunge des entmilzten Tieres sind für unsere Frage nicht von Bedeutung.

## Zusammenfassung.

Es findet sich also in allen vier Versuchen eine myeloide Metaplasie der Milz der vergifteten Tiere; in jedem Falle sind in der Leber mehr oder weniger zahlreiche myeloische Zellen zu finden. Myeloide Metaplasie ist mit Wahrscheinlichkeit anzunehmen in der Leber des entmilzten Tieres des 2. Versuches, sicher entspricht einer solchen der Befund in der Leber des entmilzten Tieres des 3. Versuches: es finden sich hier nicht nur zahlreiche myeloide Elemente, darunter Megakaryocyten und Normoblasten mit Kernteilung, sondern diese Elemente zeigen gruppenförmige Anordnung, Lagerung in Lakunen und allseitig abgeschlossenen Buchten, in welchen vielfach ein feinfaseriges Gitternetz zu erkennen. Oft sind derartige Zellen ausserhalb der Kapillarmembran, zwischen dieser und der Leberzelle zu finden.

Dieser eine einwandsfreie Fall gestattet den Schluss, dass es zur Entstehung einer myeloiden Metaplasie in der Leber einer Einschleppung von Zellelementen aus der Milz nicht bedarf.

Wie aus den Versuchsprotokollen ferner hervorgeht, ertrugen die entmilzten Tiere in drei Versuchen die Vergiftung länger als die Vergleichstiere.

Versuch I: Kaninchen I vergiftet vom 6. V. 1909 bis zum 26. V. 1909; es erhielt 32 ccm 1 prozentigen Pyrodins.

Das entmilzte Kaninchen II machte die gleiche Vergiftung und eine weitere vom 26. VI. bis zum 22. VIII. mit einer Erholungspause vom 28. VII. bis zum 18. VIII. durch, es erhielt insgesamt 84 ccm Pyrodin.

Versuch III: Kaninchen V wurde vergiftet vom 21. IX. 1909 bis zum 6. I. 1910, es erhielt 170 ccm Pyrodin; das entmilzte Kaninchen dieses Versuchs machte eine zweite Vergiftung vom 20. I. bis zum 9. II. durch mit insgesamt 230 ccm 1 prozentigen Pyrodins.

Im vierten Versuche verendete das Vergleichstier nach Verabreichung einer gleichen Giftdosis wie an das entmilzte. Letzteres wurde getötet.

Versuch II scheidet für diese Frage aus wegen der akuten Vergiftung mit einer letalen Dosis.

Diese überraschende Tatsache könnte angesichts der kleinen Versuchsreihe immerhin auf Zufälligkeiten und individuelle Besonderheit der betreffenden Tiere zurückgeführt werden. Als Bestätigung bereits von anderer Seite gemachter Beobachtungen gewinnt sie jedoch an Bedeutung.

Biondi fand eine grössere Toleranz entmilzter Tiere gegen Toluylendiamin und führt sie darauf zurück, dass, wie Hunter zuerst angenommen, die Blutgifte einen steigernden Einfluss auf die hämolytische Funktion der Milz ausüben.

Pugliese und Luzzati konstatierten ebenfalls einen günstigen Einfluss der Entmilzung bei Verabreichung von Pyrodin an Hunde, insofern als beim normalen Tiere bei gleichem quantitativem und qualitativem Verhalten des Blutes schwerere Störungen des Allgemeinbefindens auftraten. Sie erklären dies dadurch, dass bei Fehlen der Milz die Zerfallsprodukte des Blutes, die sonst von der Milz aus in Menge der Leber zugeführt werden, sich nun in Knochenmark und Lymphdrüsen verteilen. Als Zeichen einer Leberschädigung fanden sich bei den normalen Tieren grössere Mengen von Urobilin, während es bei den entmilzten nur in Spuren auftrat. Joannovicz führt eine auch von ihm beobachtete grössere Toleranz entmilzter oder mit Milznierenvenenanastomose versehener Tiere gegen Toluylendiamin darauf zurück, dass unter normalen Verhältnissen eine Überwanderung von mit Erythrocytentrümmern beladenen Milzzellen via Milzvene in die Leber erfolge. Auch Chauffard und Castaigne konstatierten bei bestimmten Leberaffektionen einen Import von Pigment und Bazillen aus der Milz in die Leber: bei den entmilzten Tieren geschehe die vorläufige Einschliessung der vergifteten Zellen durch das Knochenmark.[1])

[1]) Es liegen auch Beobachtungen vor, dass entmilzte Tiere gegen gewisse metallische Gifte, sowie gegen bestimmte Infektionen, wie Typhus, Cholera etc. eine grössere Toleranz zeigen. (Andere Gifte bezw. Infektionen z. B. Diphtherie ertragen milzlose Tiere schlechter als normale.)

Gegen die Annahme, dass die von den genannten Autoren in der Leber gefundenen Pigmentzellen aus der Milz stammten und dass die Leberschädigung durch eine Überführung von mit Erythrocytentrümmern und Pigment beladenen Milzzellen in die Leber veranlasst werde, spricht in unseren Versuchen der Befund einer gleichen Anzahl dickleibiger, die Kapillaren ausfüllender Pigmentzellen beim entmilzten und beim Vergleichstiere. Diese Tatsache und der Befund pigmentierter und blutkörperchenhaltiger Zellen auch im Abstrich der Leber der entmilzten Tiere lässt sie als der Leber zugehörig erscheinen, Endothelzellen, die hier, wie im Knochenmark und in der Milz, die gleichen Aufgaben erfüllen.

Dennoch erscheint es mir wahrscheinlich, dass in einer schwereren Leberschädigung beim Vergleichstiere die Ursache für dessen geringere Toleranz gesucht werden muss. Wenn ich auch nicht, wie Pugliese und Luzzati, einen Unterschied im Auftreten von Urobilin im Harn bei meinen Tieren feststellen konnte — Hunde sollen sich im Auftreten von Urobilinurie verschieden von Kaninchen verhalten — so erschienen doch die Lebern der entmilzten Tiere makroskopisch und mikroskopisch stets weniger schwer verändert als die der Vergleichstiere. Es wäre wohl denkbar, dass, wenn nicht Zellelemente, so doch Toxine aus der schwer geschädigten und mit Zerfallsmaterial erfüllten Milz in die Leber gelangen und diese sekundär schädigen.

Die Klärung der Frage verlangt noch weitere Untersuchungen, insbesondere ist zu prüfen, welche Arten von Giften im allgemeinen von den entmilzten Tieren besser, welche schlechter ertragen werden.

Zum Schlusse sei mir noch gestattet, Herrn Professor Dr. Erich Meyer für die Anregung zu der Arbeit und seine gütige Unterstützung meinen Dank auszusprechen.

## Literatur.

Askanazy, M. Über extrauterine Bildung von Blutzellen in der Leber. Verhandl. der Deutsch. Path. Ges. 1904.

Biondi, Ces. Experimentelle Untersuchungen über die Ablagerung von eisenhaltigem Pigment in den Organen infolge von Hämatolyse. Zieglers Beiträge, Bd. 18.

Butterfield, E. Über die ungranulierten Vorstufen der Myelocyten und ihre Bildung in Milz, Leber und Lymphdrüsen. Deutsch. Archiv f. klin. Med. 1908, Bd. 92.

v. Domarus. Über Blutbildung in Milz und Leber bei experimentellen Anämien. Archiv f. exper. Path. u. Pharmakol., Bd. 58.

Joannovicz, G. Recherches expérimentales sur la pathogénèse de l'ictère. Bruxelles 1903. Zit. n. Kretz in Lubarsch-Ostertags Ergebnissen.

Meyer, Er. und Heineke, A. Über Blutbildung bei schweren Anämien und Leukämien. Deutsches Archiv f. klin. Medizin, Bd. 88.

Meyer, Er. Weitere Untersuchungen über extrauterine Blutbildung. Münch. med. Wochenschr. 1908, Nr. 22.

Morris, R. S. Blood formation in the liver and spleen in experimental anaemia. Johns Hopkins Hospital. Bulletin, Vol. XVIII, 1907.

Naegeli, O. Blutkrankheiten und Blutdiagnostik. Leipzig 1908.

Pugliese und Luzzati, Contributions à la physiol. de la rate. Arch. per le scienze med. 1900 u. Arch. ital. de biol. XXXIII.

Sternberg. Über das Vorkommen von einkernigen neutrophil gran. Leukocyten in der Milz. Zentralbl. f. allgemeine Path. u. path. An. 1905, Bd. 23 u. Verhandlungen der deutschen path. Gesellschaft 1905.

Wolff. Über die Bedeutung der Lymphoidzelle bei der normalen Blutbildung und bei der Leukämie. Zeitschrift f. klin. Medizin, Bd. 45.

## Erklärung der Abbildungen auf den Tafeln.

Abb. I. (D D. Oc. 2. Tub. 135.) Myeloide Umwandlung in der Leber des entmilzten Kaninchens VI (3. Versuch): Erweiterung der Kapillaren, Lakunen, in welchen, besonders da, wo die Zellen ausgefallen sind, ein feines Retikulum nachweisbar. Ansammlung myeloider Zellen: Myelocyten, Erythroblasten, einige davon mit Kernteilung, Riesenzellen, daneben Pigmentzellen.

Abb. II. (Homog. Immers. $^1/_{12}$. Oc. 2. Tub. 160.) Dasselbe bei stärkerer Vergrösserung, s. Text: S. 256.

Abb. III. (D D. Oc. 4. Tub. 160.) Myeloide Umwandlung der Milz des Kaninchens VII (4. Versuch): Myelocyten, Erythroblasten mit Kernteilung, Riesenzellen etc.

# Lebenslauf.

Geboren am 1. XII. 1876 zu Sonthofen im Allgäu, erhielt ich meine Schulbildung im Königl. Erziehungsinstitute Nymphenburg bei München. In den Jahren 1894, 1895 bezw. 99 machte ich das französische, englische bezw. italienische Sprachexamen.

Vom September 1901 bis Juni 1903 besuchte ich die Sickenbergerschen Privat-Gymnasialkurse für Damen in München und bestand das Absolutorium am Königl. Maximiliansgymnasium in München im Juni 1903.

Meine medizinischen Studien begann und vollendete ich an der Königl. Universität München, wo ich am 25. XI. 1908 das Staatsexamen bestand und am 10. III. 1910 promovierte.

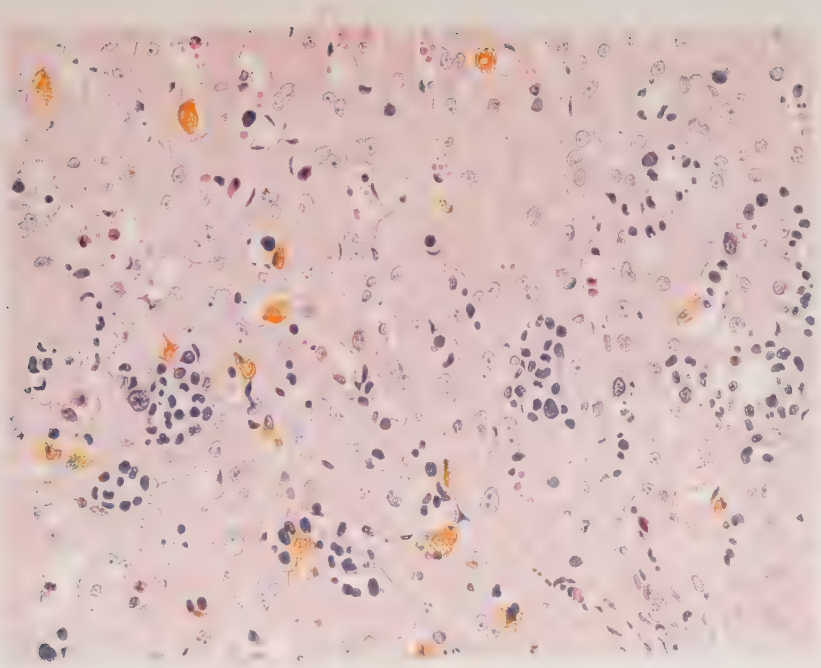

Fig. 1 D. D. Oc. 2. Tub. 135.

*Leber des entmilzten Kaninchens VI (3. Versuch)*

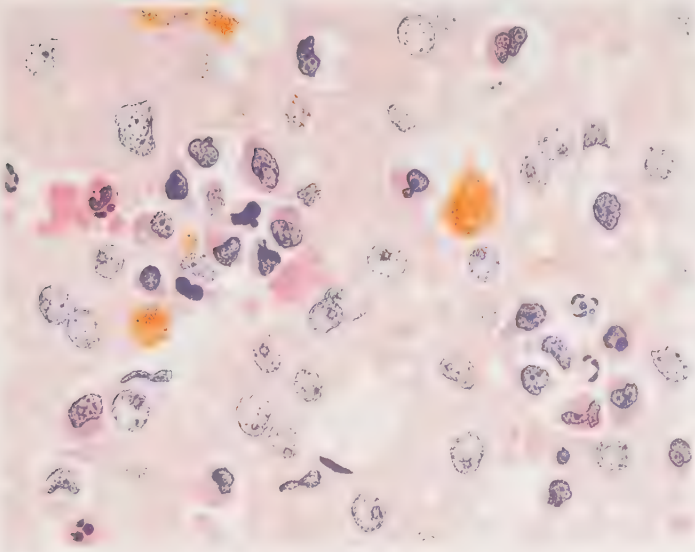

Fig. 2

Dirr del. *Leber des entmilzten Kaninchens VI (3. Versuch)*

Albrecht, Zur Entstehung der myeloiden Metaplasie bei exp. Blutgiftanämien.

Verlag von J. F. Bergmann, Wiesbaden.

Königl. Universitätsdruckerei H. Stürtz A.G. Würzburg.

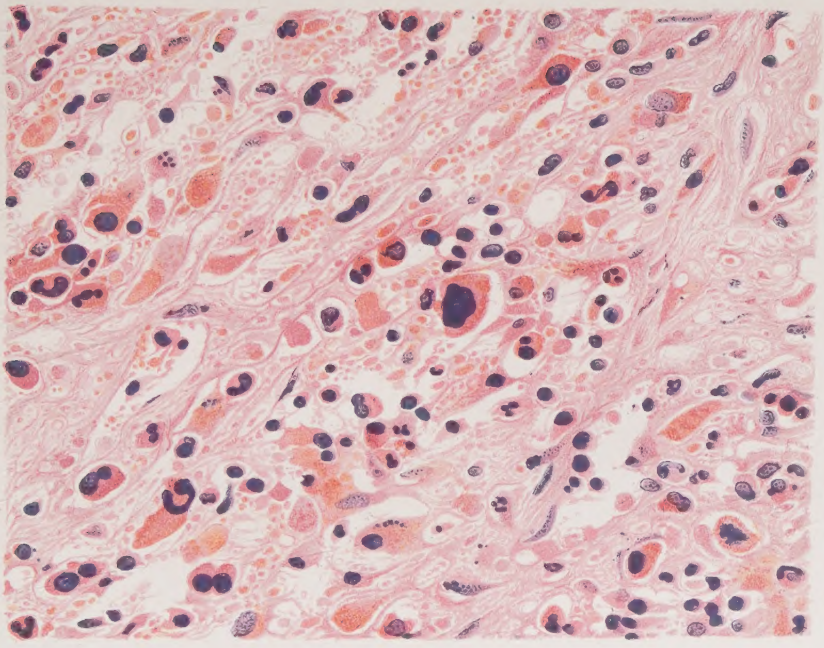

Fig. 3

Dirr del. *Milz des Kaninchens VII. (4. Versuch)*

Albrecht. Zur Entstehung der myeloiden Metaplasie bei exp. Blutgiftanämien.

Verlag von J. F. Bergmann, Wiesbaden. Königl. Universitätsdruckerei H. Stürtz A.G. Würzburg.

Druck von Carl Ritter, G. m. b. H.
Wiesbaden.